



**МИНИСТЕРСТВО  
ЗДРАВООХРАНЕНИЯ  
РОССИЙСКОЙ ФЕДЕРАЦИИ**

Клинические рекомендации

## **Цервикальная интраэпителиальная неоплазия, эрозия и эктропион шейки матки**

МКБ 10:N86, N87

Год утверждения (частота пересмотра):**2020**

ID:KP597

URL

Профессиональные ассоциации

- **Российское общество акушеров-гинекологов (РОАГ) ·  
Общероссийская общественная организация «Российское  
общество специалистов по профилактике и лечению опухолей  
репродуктивной системы» (РОСОРС)**



# **Оглавление**

- **Ключевые слова**
- **Список сокращений**
- **Термины и определения**
- **1. Краткая информация**
- **2. Диагностика**
- **3. Лечение**
- **4. Реабилитация**
- **5. Профилактика**
- **6. Дополнительная информация, влияющая на течение и исход заболевания**
- **Критерии оценки качества медицинской помощи**
- **Список литературы**
- **Приложение А1. Состав рабочей группы**
- **Приложение А2. Методология разработки клинических рекомендаций**
- **Приложение А3. Связанные документы**
- **Приложение Б. Алгоритмы ведения пациента**
- **Приложение В. Информация для пациентов**
- **Приложение Г.**

# **Ключевые слова**

# Список сокращений

АБЭ	ацетобелый эпителий
АКК	аномальная кольпоскопическая картина
ВПЧ	вирус папилломы человека
ВПЧ ВКР	вирус папилломы человека высокого канцерогенного риска
ДЭК	диатермоэлектрокоагуляция
ЗТ	зона трансформации
ИППП	инфекции, передаваемые половым путем
ИЦН	истмико-цервикальная недостаточность
КС	кольпоскопия
КОК	комбинированные оральные контрацептивы (по анатомо-терапевтическо-химической классификации лекарственных средств - Прогестагены и эстрогены (фиксированные комбинации))
МПЭ	многослойный плоский эпителий
РШМ	рак шейки матки
ЦИН	цервикальная интраэпителиальная неоплазия
ЦЭ	Цилиндрический эпителий
AGS	atypical glandular cells - атипические железистые клетки
ASC-H	atypical squamous cells can't not exclude HSIL - атипические клетки плоского эпителия, нельзя исключить тяжелое поражение
ASCUS	atypical squamous cells of undetermined significance - атипические клетки плоского эпителия неясного значения
CIN	cervical intraepithelial neoplasia - цервикальная интраэпителиальная неоплазия
CIS	carcinoma in situ
HSIL	high-grade squamous intraepithelial lesions - плоскоклеточное интраэпителиальное поражение высокой степени
LEEP	loop electrosurgical excision procedure - петлевая электрохирургическая эксцизионная процедура
LLETZ	large loop excision of the transformation zone - большая петлевая эксцизия зоны трансформации
LSIL	low-grade squamous intraepithelial lesions - плоскоклеточное интраэпителиальное поражение низкой степени
NILM	negative for intraepithelial lesion or malignancy - отсутствие интраэпителиальных поражений
SIL	squamous intraepithelial lesions - плоскоклеточное интраэпителиальное поражение
VIA	Визуальная инспекция шейки матки после обработки уксусной кислотой
ЭХВЧ-конизация	Электрорадиохирургическая высокочастотная конизация шейки матки

CINII +	CINII, CIN III, рак шейки матки
---------	---------------------------------

# Термины и определения

Эрозия шейки матки и эктропион шейки матки классифицируются Международной федерацией патологии шейки матки и кольпоскопии (Рио-Де-Жанейро, 2011) неспецифическими изменениями шейки матки.

Эктропион шейки матки – это выворот слизистой оболочки цервикального канала шейки матки на эктоцервикс. Эктропион подразделяется на врожденный (вариант нормального строения шейки матки) и посттравматический [1], [2], [3].

Эрозия шейки матки (истинная) – это нарушение целостности (дефект) слизистой оболочки, выстилающей влагалищную часть шейки матки [1], [2], [3].

**Лейкоплакия шейки матки (ЛШМ)** без клеточной атипии классифицируется как кератоз или гиперкератоз, с признаками атипии – дисплазией шейки матки. Международной федерацией патологии шейки матки и кольпоскопии (Рио-Де-Жанейро, 2011) ЛШМ отнесена к неспецифическим изменениям при аномальной кольпоскопической картине [4]. Лейкоплакия без атипии клеток является доброкачественным поражением шейки матки и при отсутствии ВПЧ не озлокачивается [1], [3].

**Цервикальные интраэпителиальные неоплазии (Cervical Intraepithelial Neoplasia - CIN)** – это группа заболеваний, характеризующихся нарушением созревания, дифференцировки и стратификации многослойного плоского эпителия шейки матки. CIN трех степеней инициируются персистирующей инфекцией, вызванной вирусами папилломы человека высокого канцерогенного риска (ВПЧ ВКР), которая поддерживает прогрессию повреждений до инвазии. CIN I характеризуется высокой вероятностью регрессии и не относится к предраку шейки матки, небольшая часть CIN I переходит в CIN II-III – истинные предраковые поражения. Возможно развитие CIN II-III без формирования CIN I. Они предшествуют раку шейки матки (РШМ) на протяжении нескольких лет и даже десятилетий. За столь длительный период CIN могут быть выявлены и излечены до развития инвазивного рака несложными органосохраняющими эксцизиями [1], [2], [3].

Основной патологией шейки матки, опасной для жизни женщины, является рак шейки матки (РШМ). Все диагностические методы и методики обследования шейки матки разрабатывались для ранней и дифференциальной диагностики именно этого заболевания и его облигатного предрака.

**РШМ** – частое злокачественное новообразование из эпителия шейки матки, идеально соответствующее требованиям к заболеваниям, подлежащим высокоэффективному и экономически целесообразному скринингу: большая распространенность и социальная значимость, визуальность формы, длительный период предрака с возможностью ранней диагностики и высокоэффективного лечения с сохранением фертильности, достаточно чувствительные и специфичные тесты [1], [2], [3].

**Петлевая эксцизия шейки матки** (LEEP, loop electrosurgical excision procedure) – это метод иссечения аномальной ткани тонкими проволочными петлями различных размеров и форм с захватом части цервикального канала. Включает в себя большую петлевую эксцизию зоны трансформации (LLETZ, large loop excision of the transformation zone, процедура петлевой электрохирургической эксцизии полукруглой петлей с небольшой частью цервикального канала») и электрорадиохирургическую высокочастотную конизацию шейки матки (ЭХВЧ-конизацию – удаление аномальной зоны трансформации с более глубоким (1,5 см и более) иссечением эндоцервикальных крипт проволочным электродом в форме паруса) [1], [2], [3].



# 1. Краткая информация

## 1.1 Определение заболевания или состояния (группы заболеваний или состояний)

Эктропион шейки матки – это выворот слизистой оболочки цервикального канала шейки матки на эктоцервикс.

Эрозия шейки матки (истинная) – это нарушение целостности (дефект) слизистой оболочки, выстилающей влагалищную часть шейки матки.

Лейкоплакия шейки матки определяется как кератоз или гиперкератоз (ороговение неороговевающего эпителия), в ряде случаев с признаками дисплазии шейки матки в подлежащих слоях.

Цервикальные интраэпителиальные неоплазии (CIN) – это группа заболеваний, характеризующихся нарушением созревания, дифференцировки и стратификации многослойного плоского эпителия.

LSIL - low-grade squamous intraepithelial lesions – плоскоклеточное интраэпителиальное поражение низкой степени. LSIL включает койлоцитоз, CIN I и кондиломы шейки матки [1], [3].

HSIL - high grade squamous intraepithelial lesions – плоскоклеточное интраэпителиальное поражение высокой степени [1], [2]. HSIL включают CIN II (умеренную дисплазию), CIN III (тяжелую дисплазию и преинвазивный рак (CIS)). HSIL относится к облигатному предраку шейки матки.

## 1.2 Этиология и патогенез заболевания или состояния (группы заболеваний или состояний)

Главным этиологическим фактором развития рака шейки матки является вирус папилломы человека высокого канцерогенного риска (ВПЧ ВКР) - 16, 18, 31, 33, 35, 39, 45, 51, 52, 56, 58, 59, 66, 68 типы [3], [4]. Длительная персистенция ВПЧ (более 2-х лет) является основным фактором прогрессирования неоплазий.

Согласно клинико-морфологической концепции развития цервикальных неоплазий, ВПЧ ВКР поражает полипотентные стволовые и амплифицирующиеся клетки под цилиндрическим эпителием эктопии, в формирующейся зоне трансформации с ее верхней границей – переходной зоной, а также в расположенном выше канале и эндоцервикальных криптах. Под влиянием ранних генов вируса физиологический процесс метаплазии приобретает аномальный характер за счет чрезмерной пролиферации незрелых клеток и формирования неоваскулярной сети для трофического обеспечения растущей массы неопластических клеток. Аномальные клетки, соответственно тяжести их генетических повреждений и степени неоплазии, занимают от трети до всей толщины эпителиального пласта, кучно расположены в межакантотических пространствах, окруженных сосудистой сетью. Эта сосудистая сеть, «точечно» определяющаяся в вершущах сосочков или в виде горизонтально расположенных сосудов, окружающих массы незрелых клеток, является морфологическим субстратом аномальных кольпоскопических картин, таких как АБЭ различной толщины, нежная или грубая мозаика и пунктуация, сосочки, гребни, пласты [5], [6]. Возможно сосуществование разных степеней CIN у одной пациентки[1].

**Врожденный эктропион** шейки матки - это смещение границ цилиндрического эпителия эндоцервикса за пределы наружного зева на влагалищную часть шейки матки у женщин молодого возраста (не имевших беременностей и родов). Приобретенный (посттравматический) эктропион образуется в результате повреждений шейки матки, которые не были устранены или неправильно восстановлены после родов. Иногда к развитию эктропиона приводят травмы шейки матки во время искусственного прерывания беременности (<https://www.krasotaimedicina.ru/treatment/abortion/>) на поздних сроках гестации. Разрыв и последующее рубцевание мышечных волокон шейки матки сопровождаются нарушением микроциркуляции, иннервации и трофики тканевых структур цервикального канала, что приводит к его деформации - «зиянию» наружного зева и вывороту эндоцервикса [1], [7].

**Истинная эрозия** возникает вследствие травматического воздействия на эпителий шейки матки механических, термических, химических факторов (аборты, диагностические выскабливания, грубый половой контакт, инородные предметы

во влагалище, применение тампонов, некоторых лекарственных препаратов в форме свечей и вагинальных таблеток). Также на возникновение истинной эрозии шейки матки могут оказывать влияние ИППП, длительное хроническое воспаление, гормональные нарушения, снижение иммунитета [7]. Эрозия и эктропион шейки матки не являются предраковыми заболеваниями и при отсутствии ВПЧ не озлокачиваются. С позиции профилактики РШМ интерес представляют только CIN.

### **1.3 Эпидемиология заболевания или состояния (группы заболеваний или состояний)**

Распространенность РШМ в РФ в 2018 году составила 124 случая на 100 тыс. женского населения, активно выявлено на профилактических осмотрах - 41,8% случаев [8]. Выявление заболевания на поздних стадиях существенно не снижается и в 2018 году составило 32,6% [8]. Распространенность поражений шейки матки различается в популяциях и составляет для LSIL – 1,5 - 7,7%, для HSIL - 0,4 - 1,5% [9], [10], [11].

### **1.4 Особенности кодирования заболевания или состояния (группы заболеваний или состояний) по Международной статистической классификации болезней и проблем, связанных со здоровьем**

Согласно МКБ 10:

N86 Эрозия и эктропион шейки матки, включены декубитальная (трофическая) язва, выворот шейки, исключена связь с воспалительной болезнью шейки матки, в том числе цервицитом, эндоцервицитом, экзоцервицитом (N72)

N87 Дисплазия шейки матки (цервикальная интраэпителиальная неоплазия), исключена карцинома *in situ* шейки матки (D06)

N87.0 Слабая цервикальная дисплазия, цервикальная интраэпителиальная неоплазия I степени (CIN I). Низкая степень плоскоклеточных интраэпителиальных поражений (LSIL).

N87.1 Умеренная цервикальная дисплазия, включена цервикальная интраэпителиальная неоплазия II степени (CIN II)

N87.2 Выраженная цервикальная дисплазия, не включенная в другие уточненные группы болезней, исключена цервикальная интраэпителиальная неоплазия III степени (CIN III) с и без указания на выраженную дисплазию и карциному in situ шейки матки (D06)

N87.9 Цервикальная дисплазия неуточненная

## **1.5 Классификация заболевания или состояния (группы заболеваний или состояний)**

Согласно Международной гистологической классификации Всемирной Организации Здравоохранения (ВОЗ), 4-ое издание, 2014 [12] неоплазии из плоского эпителия (плоскоклеточные интраэпителиальные поражения – SIL) подразделяют на:

- внутриэпителиальное поражение плоского эпителия легкой степени (LSIL);
- внутриэпителиальное поражение плоского эпителия тяжелой степени (HSIL).

В настоящее время общепринятой цитологической классификацией заболеваний шейки матки является классификация Бетесда (Terminology Bethesda System, TBS) [13], [14] (Приложение А3).

Гистологическая градация тяжести поражения зависит от количества и расположения незрелых недифференцированных клеток в эпителиальном пласте – его стратификации [15].

1. CIN I — недифференцированные клетки занимают нижнюю треть эпителиального пласта.
2. CIN II — незрелые клетки занимают нижние две трети толщины эпителия;
3. CIN III (включают тяжелую дисплазию и преинвазивный рак) — незрелые аномальные клетки занимают более чем две трети толщи эпителиального пласта или всю его толщину, но инвазия в подлежащую строму отсутствует.

Соотношение классификаций предраковых поражений шейки матки представлено в таблице (Приложение А3).

## **1.6 Клиническая картина заболевания или состояния (группы заболеваний или состояний)**

У подавляющего большинства пациенток с CIN I-III отсутствуют клинические проявления (бессимптомное течение). Крайне редко встречаются «контактные» кровянистые выделения из половых путей [1], [3].

При истинной **эрозии шейки матки** могут наблюдаться кровянистые выделения из травмированных сосудов и бели разных характеристик, как симптомы воспаления шейки матки [1], [3].

Как при эктропионе и эктопии, которые являются вариантами нормального строения шейки матки, так и при лейкоплакии и кондиломах, клинические симптомы чаще всего отсутствуют или сопряжены с сопутствующим хроническим цервицитом и не являются патогномоничными [1], [3].

---

[1] Письмо Министерства здравоохранения РФ от 2 ноября 2017 г. № 15-4/10/2-7676 О направлении клинических рекомендаций (протокола лечения) "Доброкачественные и предраковые заболевания шейки матки с позиции профилактики рака".

## 2. Диагностика

Методами диагностики заболеваний шейки матки являются: осмотр шейки матки в зеркалах, визуальная оценка шейки матки после обработки уксусной кислотой (VIA), цитологическое исследование, ВПЧ-тестирование, кольпоскопия, биопсия шейки матки [12]. Для верификации диагноза используется патологоанатомическое исследование биопсийного материала.

### 2.1 Жалобы и анамнез

- Рекомендуется всем пациенткам проведение анализа анамнестических данных с целью выявления факторов риска развития CIN [12][1].

**Уровень убедительности рекомендаций С (уровень достоверности доказательств – 5).**

**Комментарии:** Факторами риска развития CIN являются раннее начало половой жизни, большое число и частая смена половых партнеров, курение, сопутствующие половые инфекции, большое количество беременностей и родов, наличие иммунокомпрометирующих заболеваний (гепатита В, С, ВИЧ), иммуносупрессивная терапия, длительный прием комбинированных оральных контрацептивов (КОК – по анатомо-терапевтической-химической классификации (АТХ) – Прогестагены и эстрогены (фиксированные комбинации)). Необходимо уточнить возраст сексуального дебюта, число половых партнеров [6]. При «контактных» кровянистых выделениях из половых путей уточнить их длительность, наличие в анамнезе хирургических вмешательств на шейке матки, ВПЧ инфекции, оценить результаты ранее проведенного цервикального скрининга [16]. CIN I/II/III, включая преинвазивный рак шейки матки (CIS), не имеют патогномоничных клинических проявлений и диагностируются только морфологическими методами [17].

### 2.2 Физикальное обследование

- Рекомендуется всем пациенткам проведение осмотра влагалища и шейки матки в зеркалах с целью выявления патологии шейки матки [12].

Уровень убедительности рекомендаций С (уровень достоверности доказательств – 5).

**Комментарии:** Визуальный метод не позволяет определить интраэпителиальные поражения шейки матки. Для установления окончательного диагноза требуется цитологическое исследование мазков с экзо- и эндоцервикса, ВПЧ-тестирование, кольпоскопия, биопсия шейки матки с патологоанатомическим исследованием [12].

Эктропион выглядит как наличие цилиндрического эпителия на экзоцервиксе, иногда в сочетании с деформацией наружного зева.

Истинная эрозия шейки матки характеризуется наличием на неизменном экзоцервиксе ярко-красного дефекта с четкими неправильными краями, представленными «оборванным» многослойным плоским эпителием, нередко с отеком, расширением сосудов, фибринозным налетом и контактной кровоточивостью [12].

## 2.3 Лабораторные диагностические исследования

- Рекомендуется проведение цитологического исследования микропрепарата шейки матки всем женщинам в возрасте от 21 до 65 лет с интервалом в 3 года с целью выявления CIN [18], [19] [2].

Уровень убедительности рекомендаций А (уровень достоверности доказательств – 2).

**Комментарии:** Возможно проведение цитологического исследования при обращении пациентки менее 21 года при половой жизни более 3 лет.

Цитологическое исследование мазков с экзо- и эндоцервикса с использованием различных методов окраски исторически является первым и основным инструментом скрининга, несмотря на недостаточно высокую чувствительность данного метода для выявления CIN II + (чувствительность – 68,9%,

специфичность – 97,2%) [20]. Цитологическое исследование (традиционная и жидкостная цитология) относятся к основным методам диагностики состояния шейки матки. Следует учитывать низкую воспроизводимость результатов повторных мазков, взятых течение 1,5 мес. после первичных. Рекомендован пересмотр аномальных мазков. Около 10% традиционных цитологических мазков являются неадекватными, что связано с неправильной техникой забора материала и приготовления препарата [3], [15], [21], [22], [23].

Жидкостная цитология является более эффективной для выявления CIN, прежде, всего ввиду многократного уменьшения числа неадекватных мазков [12], [24], [25].

- Рекомендуется выполнить молекулярно-биологическое исследование отделяемого из цервикального канала на вирус папилломы человека (Papilloma virus) на всю группу ВПЧ ВКР (не менее 12 типов) всем женщинам в возрасте от 30 до 65 лет с целью выявления группы риска предрака и РШМ[3] [16].

Уровень убедительности рекомендаций С (уровень достоверности доказательств – 5).

- Рекомендуется выполнить молекулярно-биологическое исследование отделяемого из цервикального канала на вирус папилломы человека (Papilloma virus) с целью выявления риска РШМ в качестве скринингового метода у всех женщин старше 30 лет каждые 5 лет (у ВПЧ негативных женщин) и ежегодно у ВПЧ позитивных женщин [16].

**Уровень убедительности рекомендаций С (уровень достоверности доказательств – 5).**

**Комментарии:** ВПЧ-тестирование целесообразно проводить всем женщинам в качестве скринингового метода с 30 лет в сочетании с цитологическим исследованием цервикального образца (co-test) [16], [26], [27], [28].

- Рекомендуется выполнить молекулярно-биологическое исследование отделяемого из цервикального канала на вирус папилломы человека (Papilloma virus) пациенткам с цитологическим заключением ASCUS, ASC-H, LSIL, HSIL вне зависимости от возраста [26], [27], [28], [29], [30].



Уровень убедительности рекомендаций С (уровень достоверности доказательств – 5).

**Комментарии:** Целесообразно проведение генотипирования (частичного или полного) и определение вирусной нагрузки для оценки риска прогрессирования CIN до инвазии, а также для выбора тактики ведения и контроля эффективности лечения [26], [27], [28].

Аномальные результаты цитологии – ASCUS на фоне ВПЧ ВКР, ASC-H, LSIL, HSIL являются показанием для проведения кольпоскопии, по результатам которой определяется необходимость биопсии шейки матки. Кольпоскопия также показана всем инфицированным ВПЧ 16 и\или 18 типов, независимо от результатов цитологии. Диагноз и степень тяжести CIN устанавливаются только на основании патологоанатомического исследования. Результаты цитологического исследования не всегда совпадают с гистологическим диагнозом [27], [31].

## **2.4 Инструментальные диагностические исследования**

- Рекомендуется выполнить расширенную кольпоскопию для выявления измененных участков шейки матки (при визуальных изменениях шейки матки, при аномалиях в мазках от ASCUS и более, при положительном тесте на ВПЧ ВКР), а также с целью выбора места и метода биопсии шейки матки для верификации диагноза [12], [32].

Уровень убедительности рекомендаций В (уровень достоверности доказательств – 3).

**Комментарии:** При отсутствии возможности проведения расширенной кольпоскопии возможно использование визуального метода VIA (осмотр шейки матки после обработки 3% раствором уксусной кислоты) [12].

- Рекомендуется выполнить прицельную (при необходимости мультифокальную) кольпоскопически направленную биопсию шейки матки (punch-биопсия) с последующим патологоанатомическим исследованием биопсийного (операционного) материала шейки матки пациенткам с

цитологическим заключением ASCUS, ASC-H, LSIL при наличии ВПЧ ВКР и аномальной кольпоскопической картине для подтверждения диагноза [33], [34], [35], [36], [37], [38].

**Уровень убедительности рекомендаций С (уровень достоверности доказательств – 5).**

*Комментарии:* Поскольку у одной пациентки возможно наличие CIN разной степени тяжести, постановка диагноза на основании ограниченных биоптатов может быть затруднена[4].

*Проведение* мультифокальной точечной биопсии шейки матки (punch-биопсия) возможно под кольпоскопическим контролем у молодых женщин.

- Рекомендуется при результатах цитологии HSIL выполнить прицельную биопсию или эксцизию зоны трансформации (ЗТ) шейки матки (в зависимости от результатов кольпоскопии) с последующим выскабливанием цервикального канала и патологоанатомическим исследованием материала для подтверждения диагноза [34], [36].

**Уровень убедительности рекомендаций С (уровень достоверности доказательств – 5).**

*Комментарии:* У женщин с HSIL старше 50 лет и/или с зоной трансформации III типа целесообразно проведение конизации шейки матки[5].

- Рекомендуется для дифференциальной диагностики степени тяжести поражения шейки матки выполнить определение индекса пролиферативной активности экспрессии p16/Ki67 в ходе иммуноцитохимического (ИЦХ) или p16 в ходе иммуногистохимического (ИГХ) исследований (при наличии возможности) [14].

**Уровень убедительности рекомендаций С (уровень достоверности доказательств – 5).**

*Комментарии:* Иммуноцитохимическое исследование является дополнительным морфологическим методом. Положительная экспрессия p16 и Ki67 при ASCUS, ASC-H и LSIL предполагает большую вероятность наличия HSIL.

## 2.5 Иные диагностические исследования

Не предусмотрены.

[1] Письмо Министерства здравоохранения РФ от 2 ноября 2017 г. N 15-4/10/2-7676 О направлении клинических рекомендаций (протокола лечения) "Доброкачественные и предраковые заболевания шейки матки с позиции профилактики рака".

[2] Приказ от 13 марта 2019 г. N 124н "Об утверждении порядка проведения профилактического медицинского осмотра и диспансеризации определенных групп взрослого населения"

[3] Письмо Министерства здравоохранения РФ от 2 ноября 2017 г. N 15-4/10/2-7676 О направлении клинических рекомендаций (протокола лечения) "Доброкачественные и предраковые заболевания шейки матки с позиции профилактики рака".

[4] Письмо Министерства здравоохранения РФ от 2 ноября 2017 г. N 15-4/10/2-7676 О направлении клинических рекомендаций (протокола лечения) "Доброкачественные и предраковые заболевания шейки матки с позиции профилактики рака".

[5] Письмо Министерства здравоохранения РФ от 2 ноября 2017 г. N 15-4/10/2-7676 О направлении клинических рекомендаций (протокола лечения) "Доброкачественные и предраковые заболевания шейки матки с позиции профилактики рака".

### 3. Лечение

- Рекомендуется проводить патогенетическое лечение истинной эрозии шейки матки в соответствии с причиной, вызвавшей десквамацию эпителия (воспалительные заболевания, травма, возрастная атрофия слизистых) [1], [3].

**Уровень убедительности рекомендаций С (уровень достоверности доказательств – 5).**

- Не рекомендуется применять локально средства, влияющие на тканевой обмен, содержащие алоэ, облепихи масло, масло шиповника и др., в связи с возможным усилением пролиферативных процессов и повышением риска возникновения CIN [1] [1], [3].

**Уровень убедительности рекомендаций С (уровень достоверности доказательств – 5).**

**Комментарии:** Эти препараты могут способствовать усилению пролиферативных процессов и возникновению CIN[2].

- Не рекомендуется лечить неосложненный эктропион шейки матки [34], [36].

**Уровень убедительности рекомендаций С (уровень достоверности доказательств – 5).**

**Комментарии:** Врожденный эктропион у ВПЧ негативных женщин является неопасным состоянием в отношении развития предрака и РШМ [1], [3], [15], [39].

- Не рекомендуется проводить деструкцию эктопии, т.к. эктопия шейки матки является вариантом нормы и не требует лечения [34], [36].

**Уровень убедительности рекомендаций С (уровень достоверности доказательств – 5).**

**Комментарии:** Необоснованная деструкция эктопии и нормальной ЗТ в случае развития неоплазии не предупреждает прогрессию заболевания в скрытой части канала, но способствует трудностям в диагностике [1], [3], [6], [15].

- Не рекомендуется медикаментозное лечение плоскоклеточных интраэпителиальных поражений в качестве самостоятельного метода [6], [27], [40], [41].

**Уровень убедительности рекомендаций А (уровень достоверности доказательств – 2).**

**Комментарии:** Лечение иммуномодуляторами (по АТХ - Иммуностимуляторы) продуктивного компонента ВПЧ-инфекции, инициирующей и поддерживающей прогрессию CIN патогенетически оправдано лишь в дополнение к эксцизии. В исследованиях с низким уровнем доказательности показан ряд положительных результатов в отношении суппозиториев на основе дииндолилметана, инозина пранобекса, гистидил-глицил-валил-серил-глицил-гистидил-глицил-глутаминил-гистидил-глицил-валил-гистидил-глицина и некоторых других препаратов [3], [6], [40], [41], [42], [43], [44].

- Рекомендуется динамическое наблюдение с использованием цитологического исследования микропрепарата шейки матки 1 раз в 6 месяцев в течение 18-24 месяцев при LSIL (с целью раннего выявления прогрессирования) [6], [45], [46], [47].

**Уровень убедительности рекомендаций А (уровень достоверности доказательств – 2).**

**Комментарии:** У молодых и/или планирующих беременность пациенток с морфологически подтвержденным диагнозом LSIL (признаки ВПЧ инфекции, койлоцитоз, CIN I) предпочтительна выжидательная тактика с динамическим наблюдением за состоянием шейки матки в течение 18-24 месяцев в виде цитологического контроля 1 раз в 6 месяцев и ВПЧ-тестирования 1 раз в 12 месяцев. Хирургическое лечение рекомендуется в случае отсутствия регрессии через 18-24 месяцев [1], [3], [6], [14], [15], [46], [47].

- Рекомендуется деструктивное или эксцизионное лечение (в зависимости от типа ЗТ) при сохранении поражений, соответствующих CIN I более 18-24 месяцев с целью профилактики прогрессирования [6], [27], [36].

**Уровень убедительности рекомендаций С (уровень достоверности доказательств – 5).**

**Комментарии:** Деструкция возможна только при I типе ЗТ, когда визуализируется вся ЗТ с переходной зоной, у женщин до 35 лет, с отсутствием аномалий в мазках из цервикального канала, с минимальными рисками поражения эндоцервикальных крипт, при соответствии результатов цитологического, кольпоскопического и патологоанатомического исследований. В остальных случаях и при сохранении CIN I даже в возрасте моложе 24 лет показана эксцизия [3], [6], [15], [27], [28], [36], [48].

- Рекомендуется женщинам старше 40 лет с CIN I в биоптате эктоцервикса проводить петлевую эксцизию ЗТ в связи с риском синхронных тяжелых поражений, скрытых в канале, вследствие длительной персистенции ВПЧ ВКР [6], [49], [50], [51].

**Уровень убедительности рекомендаций А (уровень достоверности доказательств – 1).**

- Рекомендуется проводить хирургическое лечение при HSIL (CIN II, CIN III) – электроэксцизию шейки матки или конизацию в зависимости от типа ЗТ с последующим выскабливанием цервикального канала с целью исключения злокачественного процесса [3], [6], [15], [27], [28], [36], [48].

**Уровень убедительности рекомендаций С (уровень достоверности доказательств – 5).**

**Комментарии:** При эксцизии необходимо иссечь всю ЗТ с переходной зоной и частью вышележащих эндоцервикальных крипт. При ЗТ 1 типа, располагающейся полностью на эктоцервиксе, независимо от размера, глубина иссечения должна быть не менее 7 мм. При ЗТ 2 типа глубина иссечения увеличивается до 10 мм. При затруднении полноценной визуализации стыка МПЭ и ЦЭ (частично визуализируется или не визуализируется) и при наличии эндоцервикального компонента глубина иссечения не должна быть менее 15 мм – конизация [3], [5], [6].

У женщин до 25 лет с диагнозом CIN II в биоптате при p16-негативном результате ИГХ допустимо динамическое наблюдение с использованием цитологического контроля, ВПЧ-тестирования и кольпоскопии 1 раз в 6 месяцев в течение 2 лет [52], [53].

В случае отсутствия регресса, перейти к активной тактике (эксцизия шейки матки). У пациенток с диагнозом CIN II в биоптате при p16-положительном результате ИГХ рекомендована безотлагательная эксцизия шейки матки [54].

- Рекомендуются деструктивные методы только для CIN I с целью лечения заболевания [3], [36].

**Уровень убедительности рекомендаций С (уровень достоверности доказательств – 5).**

**Комментарии:** Условиями для методов деструкции (радиоволновая терапия шейки матки, аргоноплазменная деструкция, криодеструкция шейки матки, лазерная вапоризация шейки матки) являются: полная визуализация зоны трансформации (I тип ЗТ – поражения ограничены эктоцервиксом); отсутствие кольпоскопических признаков поражения эктоцервикальных желез с погружением АБЭ в них; отсутствие данных о вовлечении эндоцервикса в патологический процесс; отсутствие хирургического лечения шейки матки в анамнезе; отсутствие расхождений между данными цитологического, кольпоскопического и патологоанатомического исследований [38], [49], [50].

- Рекомендуется при CIN III направлять пациенток к врачу-онкологу/врачу-акушеру-гинекологу или в специализированные гинекологические центры для выполнения конизации шейки матки с последующим выскабливанием цервикального канала и по показаниям - полости матки (сопутствующая патология эндометрия) [1], [3], [6], [23], [55].

**Уровень убедительности рекомендаций С (уровень достоверности доказательств – 5).**

**Комментарии:** При патологоанатомическом подтверждении диагноза и отсутствии опухолевых клеток в краях резекции и соскобе из оставшейся части цервикального канала проведенный объем хирургического вмешательства считается адекватным. Если в краях резекции шейки матки или соскобе из оставшейся части цервикального канала обнаруживается HSIL, рекомендован цитологический, кольпоскопический и ВПЧ контроль через 2-4 месяца [6], [16]. При наличии аномальных результатов цитологии и/или аномальной кольпоскопической картины и/или положительном ВПЧ с

сохранением вирусной нагрузки показана повторная конизация, в некоторых случаях возможно проведение гистерэктомии [3], [5], [6], [55].

Пациентки после надвлагалищной ампутации матки наблюдаются по стандартной схеме в зависимости от возраста. При выявлении заболеваний шейки матки (CIN II/CIN III) оперативное лечение целесообразно проводить в стационарах 3 группы (стационары, оказывающие специализированную, в том числе высокотехнологичную, медицинскую помощь, разрабатывающие новые методы диагностики и лечения гинекологической патологии) в связи с изменениями топографо-анатомических взаимоотношений и возможными интраоперационными осложнениями.

Алгоритмы действий врача при выявлении отдельных видов аномальных мазков и у отдельных групп пациенток представлены в приложении Б.

### **3.3. Иное лечение**

Обезболивание и диетотерапия не применяется.

[1] Письмо Министерства здравоохранения РФ от 2 ноября 2017 г. N 15-4/10/2-7676 О направлении клинических рекомендаций (протокола лечения) "Доброкачественные и предраковые заболевания шейки матки с позиции профилактики рака".

[2] Письмо Министерства здравоохранения РФ от 2 ноября 2017 г. N 15-4/10/2-7676 О направлении клинических рекомендаций (протокола лечения) "Доброкачественные и предраковые заболевания шейки матки с позиции профилактики рака".



## **4. Реабилитация**

Специфическая реабилитация не разработана

# 5. Профилактика

**Профилактика РШМ (ВОЗ, 2014):**

**Первичная профилактика:** вакцинация против вируса папилломы человека, ориентированная на девочек в возрасте 9-13 лет и до начала половой жизни (Приложение Г3) [56].

**Вторичная профилактика:** доступность скрининга с последующим лечением выявленного предрака шейки матки (скрининг РШМ представлен в приложении Г4) [12][1].

Стратегии скрининга [16], [36][2]:

- 21-29 лет – цитология/жидкостная цитология (цитологическое исследование микропрепарата шейки матки) 1 раз в 3 года.

Цитологическое исследование микропрепарата шейки матки (ПАП-тест) <ASCUS – повторить цитологическое исследование микропрепарата шейки матки (ПАП-тест) через 3 года.

При наличии аномалий в мазках от ASCUS и более показано ВПЧ-тестирование:

При наличии ASCUS и ВПЧ-тест (-) – повторное ко-тестирование через 3 года; ВПЧ-тест (+) – кольпоскопия с биопсией шейки матки.

- 30-65 лет

Предпочтительный вариант – ко-тестирование (цитология/жидкостная цитология и ВПЧ тест)

Цитологическое исследование микропрепарата шейки матки (ПАП-тест) <ASCUS и

ВПЧ (-) – повторное ко-тестирование через 5 лет.

Цитологическое исследование микропрепарата шейки матки (ПАП-тест) = ASCUS и

ВПЧ (-) – повторное ко-тестирование через 3 года.

Цитологическое исследование микропрепарата шейки матки (ПАП-тест) <ASCUS и

ВПЧ (+) – повторное ко-тестирование через 1 год.

ВПЧ (+) или Цитологическое исследование микропрепарата шейки матки (ПАП-тест)  $\geq$ ASCUS – кольпоскопия и биопсия шейки матки.

Цитологическое исследование микропрепарата шейки матки (ПАП-тест)  $>$  ASCUS или Цитологическое исследование микропрепарата шейки матки (ПАП-тест) = ASCUS и ВПЧ (+) – кольпоскопия и биопсия шейки матки.

HSIL и ВПЧ (+/-) старше 25 лет – кольпоскопия и петлевая эксцизия или конизация.

HSIL и ВПЧ (+/-) младше 25 лет – кольпоскопия и биопсия шейки матки

Допустимый вариант – на первом этапе ВПЧ-тестирование.

ВПЧ (-) – повторный ВПЧ-тест через 5 лет.

При ВПЧ (+) необходимо цитологическое исследование микропрепарата шейки матки (ПАП-тест).

Следует проводить профилактические медицинские осмотры или диспансеризацию групп здоровья<sup>9</sup>:

I группа здоровья – 21-29 лет - цитологическое исследование микропрепарата шейки матки не реже 1 раза в 3 года.

30-65 лет - проведение цитологического исследования микропрепарата шейки матки и ВПЧ-тестирования 1 раз в 5 лет

II группа здоровья - при наличии факторов риска, ВПЧ - позитивные пациентки: рекомендуется провести цитологическое исследование микропрепарата шейки матки (ПАП-тест). При наличии  $\geq$ ASCUS – кольпоскопия, при выявлении  $<$ ASCUS – повторное ко-тестирование через 1 год.

**III группа здоровья** - при наличии доброкачественных заболеваний шейки матки: лечение в соответствии с рекомендациями.

- Рекомендуется наблюдение пациенток после хирургического лечения HSIL с проведением цитологического исследования микропрепарата шейки матки и молекулярно-биологического

исследования отделяемого из цервикального канала на вирус папилломы человека (Papilloma virus) для раннего выявления рецидива [55], [57], [58].

**Уровень убедительности рекомендаций С (уровень достоверности доказательств – 4).**

**Комментарий:** Первый co-test (цитологическое исследование и ВПЧ – тестирование) целесообразно выполнить через 3 месяца после хирургического лечения, затем каждые 6 месяцев в течение 2 лет, затем ежегодно в течение 20 лет [6], [55], [57], [58]. В случае подозрения на остаточное поражение (рецидив) рекомендована расширенная кольпоскопия и реконизация с патологоанатомическим исследованием [55]; консультация врача-онколога (по показаниям). Для лечения рецидива CIN II/III предпочтительным методом является конизация, в некоторых случаях возможна гистерэктомия [6], [55], [57], [58].

**Диспансерное наблюдение:**

- Рекомендовано динамическое наблюдение при LSIL с использованием цитологического исследования микропрепарата шейки матки 1 раз в 6 месяцев в течение 18-24 месяцев для раннего выявления рецидива заболевания [6], [45], [46], [47].

**Уровень убедительности рекомендаций А (уровень достоверности доказательств – 2).**

**Комментарии:** У молодых и/или планирующих беременность пациенток с патологоанатомическим подтвержденным диагнозом LSIL (признаки ВПЧ инфекции, койлоцитоз, CIN I) предпочтительна выжидательная тактика с динамическим наблюдением за состоянием шейки матки в течение 18-24 месяцев в виде цитологического контроля 1 раз в 6 месяцев и молекулярно-биологическое исследования отделяемого из цервикального канала на вирус папилломы человека (Papilloma virus) 1 раз в 12 месяцев. При отсутствии регрессии LSIL через 18-24 месяцев рекомендуется хирургическое лечение [1], [3], [6], [14], [15], [46], [47].

После хирургического лечения LSIL проводится цитологическое исследование микропрепарата шейки матки и ВПЧ-тестирование через 6-12 месяцев.

После хирургического лечения HSIL проводится цитологическое исследование микропрепарата шейки матки и ВПЧ-тестирование [51]. Первый co-test (цитологическое исследование и ВПЧ – тестирование) целесообразно выполнить через 3 месяца после хирургического лечения, затем каждые 6 месяцев в течение 2 лет, затем ежегодно в течение 20 лет [6], [57], [58].

## **Организация оказания медицинской помощи**

Эксцизионные и аблативные методы лечения предпочтительно проводить в амбулаторных условиях или в условиях дневного стационара.

### **Показания для госпитализации:**

- ножевая конизация шейки матки с диагностическим выскабливанием цервикального канала и слизистой полости матки;
- эксцизия шейки матки (при невозможности проведения в амбулаторных условиях, например, поражение шейки матки до сводов, предельное укорочение шейки матки, тяжелая экстрагенитальная патология, отказ от выполнения процедуры под местной анестезией и т.д.).

[1] Письмо Министерства здравоохранения РФ от 2 ноября 2017 г. N 15-4/10/2-7676 О направлении клинических рекомендаций (протокола лечения) "Доброкачественные и предраковые заболевания шейки матки с позиции профилактики рака".

[2] Приказ от 13 марта 2019 г. N 124н "Об утверждении порядка проведения профилактического медицинского осмотра и диспансеризации определенных групп взрослого населения"

## **6. Дополнительная информация, влияющая на течение и исход заболевания**

Отсутствует.

# Критерии оценки качества медицинской помощи

№	Критерии качества	Оценка выполнения Да/Нет
1.	Выполнено цитологическое исследование микропрепарата шейки матки	
2.	Выполнено молекулярно-биологическое исследование отделяемого из цервикального канала на вирус папилломы человека (Papilloma virus).	
3.	Выполнена расширенная кольпоскопия при наличии показаний	
4.	Выполнена биопсия шейки матки (при наличии показаний) с патологоанатомическим исследованием (биоптатов шейки матки для установления диагноза)	
5.	Выполнена экцизия или конизация шейки матки (при наличии показаний)	
6.	Выполнено выскабливание цервикального канала при наличии показаний	
7.	Направлена к врачу-онкологу при выявлении злокачественных новообразований	

# Список литературы

- [1] Серов В. Н. и др. Руководство по амбулаторно-поликлинической помощи в акушерстве и гинекологии //М.: ГЭОТАР-Медиа. – 2016., ГЭОТАР-Мед. Москва.
- [2] Апгар Б. С., Броцман Г. Л., Шпицер М. Клиническая кольпоскопия. Практическое руководство //М.: Практическая медицина. – 2014. – Т. 384., Практическ. Москва.
- [3] Роговская С. И., Липова Е. В. Шейка матки, влагалище, вульва //Физиология, патология, кольпоскопия, эстетическая коррекция: Руководство для практикующих врачей. – 2014. – С. 52-71.
- [4] Сайт «Международная ассоциация по патологии шейки матки и кольпоскопии». URL: [www.IFCPC.info/com](http://www.IFCPC.info/com).
- [5] Короленкова Л. И., Ермилова В. Д. Зона трансформации шейки матки как объект канцерогенного действия вирусов папилломы человека при возникновении цервикальных интраэпителиальных неоплазий и инвазивного рака //Архив патологии. – 2011. – Т. 73. – №. 6.
- [6] Короленкова Л. И. Цервикальные интраэпителиальные неоплазии и ранние формы рака шейки матки: клинко-морфологическая концепция цервикального канцерогенеза. – 2017. Москва.
- [7] Эрозия, эктопия и эктропион шейки матки. РЦРЗ (Республиканский центр развития здравоохранения МЗ РК). Клинические протоколы МЗ РК – 2015. (Рекомендовано Экспертным советом РГП на ПВХ «Республиканский центр развития здравоохранения».
- [8] Состояние онкологической помощи населению России в 2018 году. Под ред. Каприна, А.Д., Старинского, В.В., Петровой, Г.В. МНИОИ им. П.А. Герцена филиал ФГБУ «НМИЦ радиологии» Минздрава России. 2019. 236стр.
- [9] Sanad A. S., Kamel H. H., Hasan M. M. Prevalence of cervical intraepithelial neoplasia (CIN) in patients attending Minia Maternity University Hospital //Archives of gynecology and obstetrics. – 2014. –



T. 289. – №. 6. – C. 1211-1217., Jun. , doi: 10.1007/s00404-013-3109-0.

[10] Benard V. B. et al. Population-based incidence rates of cervical intraepithelial neoplasia in the human papillomavirus vaccine era //JAMA oncology. – 2017. – Т. 3. – №. 6. – C. 833-837., Jun. , doi: 10.1001/jamaoncol.2016.3609.

[11] Shahida S. M. et al. Prevalence of Cervical Intraepithelial Neoplasia in four Upazila of Dhaka Division //Mymensingh medical journal: MMJ. – 2019. – Т. 28. – №. 3. – C. 655., Jul.

[12] World Health Organization. Reproductive Health et al. Comprehensive cervical cancer control: a guide to essential practice. – World Health Organization, 2014.

[13] Darragh T. M. et al. The lower anogenital squamous terminology standardization project for HPV-associated lesions: background and consensus recommendations from the College of American Pathologists and the American Society for Colposcopy and Cervical Path, Oct. , doi: 10.5858/arpa.LGT200570.

[14] Saslow D. et al. American Cancer Society, American Society for Colposcopy and Cervical Pathology, and American Society for Clinical Pathology screening guidelines for the prevention and early detection of cervical cancer //CA: a cancer journal for clinicians, Jul. , doi: 10.1097/LGT.0b013e31824ca9d5.

[15] Савельева Г. М. и др. Национальное руководство // Акушерство–М.: Гэотар-Медиа. – 2015.

[16] Massad L. S. et al. American Society for Colposcopy and Cervical Pathology Consensus Guidelines Conference. 2012 updated consensus guidelines for the management of abnormal cervical cancer screening tests and cancer precursors //J Low Genit Tract Dis. – 2, doi: 10.1097/LGT.0b013e318287d329.

[17] Wilt T. J., Harris R. P., Qaseem A. Screening for cancer: advice for high-value care from the American College of Physicians //Annals of internal medicine. – 2015. – Т. 162. – №. 10. – C. 718-725., doi: 10.7326/M14-2326.

[18] Unim B. et al. Role of pap-test in cervical cancer prevention: a systematic review and meta-analysis Brigid Unim //European Journal of Public Health. – 2014. – Т. 24. – №. suppl\_2.

- [19] Шабалова И. П., Касоян К. Т. Цитология жидкостная и традиционная при заболеваниях шейки матки //Цитологический атлас. – 2016.
- [20] Galgano M. T. et al. Using biomarkers as objective standards in the diagnosis of cervical biopsies //The American journal of surgical pathology. – 2010. – Т. 34. – № . 8. – С. 1077., doi: 10.1097/PAS.0b013e3181e8b2c4.
- [21] Nayar R., Wilbur D. C. The pap test and Bethesda 2014 //Acta cytologica. – 2015. – Т. 59. – № . 2. – С. 121-132., doi: 10.1002/cncy.21521.
- [22] Каприн А. Д. и др. Скрининг рака шейки матки— нерешенные проблемы //Research'n Practical Medicine Journal. – 2015. – Т. 2. – №. 1.
- [23] Сухих Г. Т. и др. Профилактика рака шейки матки. – 2012.
- [24] Bak M. et al. Liquid-based cervical cytology ThinPrep screening in Hungary //Orvosi hetilap. – 2014. – Т. 155. – №. 18. – С. 708-714., doi: 10.1556/ОН.2014.29875.
- [25] Artymuk N. V., Marochko K. V. Predictive value of different diagnostic methods for detection of cervical intraepithelial neoplasia and cervical cancer //Lietuvos akušerija ir ginekologija. – 2017. – Т. 20. – №. 3. – С. 222-227.
- [26] Royal College of Obstetricians and Gynaecologists: 'Progress in Cervical Screening in the UK' Scientific Impact Paper No.7.
- [27] ACOG. Practice Bulletin No. 157 Summary: Cervical Cancer Screening and Prevention, Obstet. Gynecol., vol. 127, no. 1, pp. e1–e20, Jan. 2016, doi: 10.1097/AOG.0000000000001263.
- [28] Global Guidance For Cervical Cancer Prevention and Control October FIGO, 2009.
- [29] Тимуш Э., Адамс К. Шейка матки. Цитологический атлас. Перевод с английского под редакцией НИ Кондрикова //Москва. – 2009. – С. 21.
- [30] Новик В. И. и др. Оценка информативности цервикальных мазков при получении материала разными методами //Новости клин. цитологии России. – 2000. – №. 4. – С. 3-4.

- [31] Yu L. et al. Diagnostic value of p16INK4A, Ki-67, and human papillomavirus L1 capsid protein immunochemical staining on cell blocks from residual liquid-based gynecologic cytology specimens //Cancer cytopathology. – 2010. – Т. 118. – №. 1. – С. 47-55., doi: 10.1002/cncy.20061.
- [32] Bonde J. H. et al. Clinical Utility of Human Papillomavirus Genotyping in Cervical Cancer Screening: A Systematic Review //Journal of lower genital tract disease. – 2020. – Т. 24. – №. 1. – С. 1-13.
- [33] Workowski K. A., Bolan G. A. Sexually transmitted diseases treatment guidelines, 2015 //MMWR. Recommendations and reports: Morbidity and mortality weekly report. Recommendations and reports. – 2015. – Т. 64. – №. RR-03. – С. 1.
- [34] Shafi M. I. European quality standards for the treatment of cervical intraepithelial neoplasia (CIN). European Federation for Colposcopy. – 2007.
- [35] Bzhalava D. Human papillomavirus reference clones //International Human Papillomavirus Reference Center. Available at: URL: <http://www.hpvcenter.se/html/refclones.html>, consulté en septembre. – 2014.
- [36] World Health Organization et al. WHO guidelines for screening and treatment of precancerous lesions for cervical cancer prevention. 2013 //Geneva. WHO. – 2015.
- [37] Вакцины против папилломавирусной инфекции человека: документ по позиции ВОЗ., <http://www.who.int/wer>, no. 43, pp. 465–492, 2014.
- [38] Комплексная борьба с раком шейки матки. Краткое практическое руководство. ВОЗ., p. 278, 2010.
- [39] COTARCEA S. et al. The Importance of Ultrasound Monitoring of the Normal and Lesional Cervical Ectropion Treatment //Current health sciences journal. – 2016. – Т. 42. – №. 2. – С. 188., doi: 10.12865/CHSJ.42.02.11.
- [40] Del Priore G. et al. Oral diindolylmethane (DIM): pilot evaluation of a nonsurgical treatment for cervical dysplasia //Gynecologic oncology. – 2010. – Т. 116. – №. 3. – С. 464-467., doi: 10.1016/j.ygyno.2009.10.060.

- [41] Castanon A. et al. Effect of diindolylmethane supplementation on low-grade cervical cytological abnormalities: double-blind, randomised, controlled trial //British journal of cancer. – 2012. – Т. 106. – №. 1. – С. 45., doi: 10.1038/bjc.2011.496.
- [42] Белокриницкая Т. Е. и др. Проспективная оценка эффективности лечения цервикальных энтраэпителиальных неоплазий, ассоциированных с папилломавирусной инфекцией // Акушерство и гинекология. – 2016. – №. 4. – С. 86-93.
- [43] Сухих Г.Т. и др. Исследование эффективности и безопасности препарата на основе дииндолметана у пациенток с цервикальной интраэпителиальной неоплазией (CIN 1–2). // Акушерство и гинекология. – 2018. №. 9.
- [44] Ashrafian L. et al. Double-blind randomized placebo-controlled multicenter clinical trial (phase IIa) on diindolylmethane's efficacy and safety in the treatment of CIN: implications for cervical cancer prevention //EPMA Journal. – 2015. – Т. 6. – № . 1. doi: 10.1186/s13167-015-0048-9.
- [45] Castle P. E. et al. The clinical meaning of a cervical intraepithelial neoplasia grade 1 biopsy //Obstetrics and gynecology. – 2011. – Т. 118. – № . 6. – С. 1222., doi: 10.1097/AOG.0b013e318237caf4.
- [46] Cox J. T. et al. ASCUS-LSIL Triage Study (ALTS) Group. Prospective follow-up suggests similar risk of subsequent cervical intraepithelial neoplasia grade 2 or 3 among women with cervical intraepithelial neoplasia grade 1 or negative colposcopy and directe, doi: 10.1067/mob.2003.461.
- [47] Elit L. et al. Expectant management versus immediate treatment for low-grade cervical intraepithelial neoplasia: a randomized trial in Canada and Brazil //Cancer. – 2011. – Т. 117. – №. 7. – С. 1438-1445., doi: 10.1002/cncr.25635.
- [48] Jeronimo J. et al. Secondary prevention of cervical cancer: ASCO resource-stratified clinical practice guideline. J Glob Oncol. 2017; 3 (5): 635-57., doi: 10.1200/JGO.2016.006577.
- [49] Santana B. N. et al. Cervical vaporization in LSIL and persistent HPV infection //Taiwanese Journal of Obstetrics and Gynecology. – 2018. – Т. 57. – №. 4. – С. 475-478., doi: 10.1016/j.tjog.2018.06.010.

[50] P. P. Martin-Hirsch, Ed., Martin-Hirsch P. P. L. et al. Surgery for cervical intraepithelial neoplasia //Cochrane database of systematic reviews. – 2010. – №. 6., John Wiley & Sons, Ltd.

[51] van der Heijden E. et al. Follow-up strategies after treatment (large loop excision of the transformation zone (LLETZ)) for cervical intraepithelial neoplasia (CIN): Impact of human papillomavirus (HPV) test //Cochrane Database of Systematic Reviews. – 20, doi: 10.1002/14651858.CD010757.pub2.

[52] Schmidt D. et al. p16/ki-67 dual-stain cytology in the triage of ASCUS and LSIL papanicolaou cytology: results from the European equivocal or mildly abnormal Papanicolaou cytology study //Cancer cytopathology. – 2011. – Т. 119. – № . 3. – С. 158-166., doi: 10.1002/cncy.20139.

[53] Yu L. L. et al. Evaluation of p16/Ki-67 dual staining in detection of cervical precancer and cancers: a multicenter study in China //Oncotarget. – 2016. – Т. 7. – № . 16. – С. 21181., doi: 10.18632/oncotarget.8307.

[54] Peeters E. et al. Meta-analysis of the accuracy of p16 or p16/Ki-67 immunocytochemistry versus HPV testing for the detection of CIN2+/CIN3+ in triage of women with minor abnormal cytology //Cancer cytopathology. – 2019. – Т. 127. – №. 3. – С. 169-180., doi: 10.1002/cncy.22103.

[55] Tanaka Y. et al. Predictors for recurrent/persistent high-grade intraepithelial lesions and cervical stenosis after therapeutic conization: a retrospective analysis of 522 cases //International journal of clinical oncology. – 2017. – Т. 22. – №. 5. – С. 9, doi: 10.1007/s10147-017-1124-z.

[56] Ferris D. et al. Long-term study of a quadrivalent human papillomavirus vaccine //Pediatrics. – 2014. – Т. 134. – №. 3. – С. e657-e665., doi: 10.1542/peds.2013-4144.

[57] Kew F. M., Cruickshank D. J. Routine follow-up after treatment for a gynecological cancer: a survey of practice //International Journal of Gynecologic Cancer. – 2006. – Т. 16. – №. 1. – С. 380-384., doi: 10.1111/j.1525-1438.2006.00421.x.

[58] Минкина Г. Н. и др. Постлечебный мониторинг цервикальных интраэпителиальных неоплазий //Журнал акушерства и женских болезней. – 2011. – Т. 60. – №. 1.

- [59] Nayar R., Wilbur D. C. The Bethesda System for reporting cervical cytology: a historical perspective //Acta cytologica. – 2017. – Т. 61. – №. 4-5. – С. 359-372., doi: 10.1159/000477556.
- [60] Meijer C. et al. Validation of high-risk HPV tests for primary cervical screening //Journal of Clinical Virology. – 2009. – Т. 46. – С. S1-S4., doi: 10.1016/S1386-6532(09)00540-X.
- [61] Szarewski A. et al. Comparison of seven tests for high-grade cervical intraepithelial neoplasia in women with abnormal smears: the Predictors 2 study //Journal of clinical microbiology. – 2012. – Т. 50. – №. 6. – С. 1867-1873., Jun. , doi: 10.1128/JCM.00181-12.
- [62] Белокриницкая Т. Е. и др. Самостоятельный vs врачебный забор материала для ВПЧ-теста: результативность и приемлемость у пациенток разных возрастных групп Доктор // Доктор Ру. – 2017. – Т. 7. – №. 136. – С. 8-14.
- [63] Белокриницкая Т. Е. и др. Результативность и приемлемость обследования на вирус папилломы человека при самостоятельном и врачебном заборе вагинального отделяемого //Акушерство и гинекология. – 2017. – №. 2. – С. 97-105.
- [64] Артымук Н. В., Марочко К. В. Эффективность выявления вируса папилломы человека при помощи устройства для самостоятельного забора вагинального отделяемого //Акушерство и гинекология. – 2016. – №. 3. – С. 85-91.
- [65] Баранов А. А. и др. Вакцинопрофилактика заболеваний, вызванных вирусом папилломы человека: позиции доказательной медицины. Обзор клинических рекомендаций // Вопросы современной педиатрии. – 2017. – Т. 16. – №. 2.
- [66] National Advisory Committee on Immunization (NACI) et al. Updated Recommendations on Human Papillomavirus (HPV) Vaccines: 9-valent HPV vaccine 2-dose immunization schedule and the use of HPV vaccines in immunocompromised population. 2017. Ottawa //ON: Pub.
- [67] National Advisory Committee on Immunization (NACI) et al. Updated Recommendations on Human Papillomavirus (HPV) Vaccines: 9-valent HPV vaccine and clarification of minimum intervals between doses in the HPV immunization schedule. 2016. Ottawa //ON: Public.

- [68] The Royal Australian and New Zealand College of Obstetricians and Gynaecologists. Guidelines for HPV vaccine. 2015.
- [69] Global Advisory Committee on Vaccine Safety Statement on Safety of HPV vaccines — 17 December 2015., URL [http://www.who.int/vaccine\\_safety/committee/topics/hpv/ statement](http://www.who.int/vaccine_safety/committee/topics/hpv/statement) Dec 2015, 2015.
- [70] ACOG. Committee Opinion No. 704: Human Papillomavirus Vaccination., *Obstet. Gynecol.*, vol. 129, no. 6, pp. e173–e178, Jun. 2017, doi: 10.1097/AOG.0000000000002052.
- [71] Naud P. S. et al. Sustained efficacy, immunogenicity, and safety of the HPV-16/18 AS04-adjuvanted vaccine: final analysis of a long-term follow-up study up to 9.4 years post-vaccination // *Human vaccines & immunotherapeutics*. – 2014. – T. 10. – N<sup>o</sup>. 8. – C., doi: 10.4161/hv.29532.
- [72] Szarewski A. et al. Human papillomavirus testing by self-sampling: assessment of accuracy in an unsupervised clinical setting // *Journal of Medical Screening*. – 2007. – T. 14. – N<sup>o</sup>. 1. – C. 34-42., doi: 10.1258/096914107780154486.
- [73] Bhatla N. et al. Can human papillomavirus DNA testing of self-collected vaginal samples compare with physician-collected cervical samples and cytology for cervical cancer screening in developing countries? // *Cancer epidemiology*. – 2009. – T. 33. – N<sup>o</sup>. 6. doi: 10.1016/j.canep.2009.10.013.
- [74] Balasubramanian A. et al. Accuracy and cost-effectiveness of cervical cancer screening by high-risk HPV DNA testing of self-collected vaginal samples // *Journal of lower genital tract disease*. – 2010. – T. 14. – N<sup>o</sup>. 3. – C. 185., doi: 10.1097/LGT.0b013e3181cd6d36.
- [75] Boggan J. C. et al. Vaginal self-sampling for HPV infection as a primary cervical cancer screening tool in a Haitian population // *Sexually transmitted diseases*. – 2015. – T. 42. – N<sup>o</sup>. 11. – C. 655., doi: 10.1097/OLQ.0000000000000345.
- [76] Katki H. A. et al. Five-year risk of CIN3+ and cervical cancer for women with HPV-positive and HPV-negative high-grade Pap results // *Journal of lower genital tract disease*. – 2013. – T. 17. – N<sup>o</sup>. 5 0 1. – C. S50., doi: 10.1097/LGT.0b013e3182854282.

[77] Keppler D., Lin A. W. (ed.). Cervical Cancer: Methods and Protocols. – Humana Press, 2015.

[78] Moore G. et al. LESSONS FROM PRACTICE: RISK OF CIN3 OR CANCER ASSOCIATED WITH AN LSIL OR HPV-POSITIVE ASC-US SCREENING RESULT IN WOMEN AGE 21–24 //Journal of lower genital tract disease. – 2010. – T. 14. – N<sup>o</sup> . 2. – C. 97., doi: 10.1097/LGT.0b013e3181b8b024.

[79] Polterauer S. et al. Cervical adenocarcinoma in situ: update and management //Current Obstetrics and Gynecology Reports. – 2013. – T. 2. – N<sup>o</sup>. 2. – C. 86-93., doi: 10.1007/s13669-013-0039-6.



# Приложение А1. Состав рабочей группы

**Адамян Лейла Владимировна** – академик РАН, профессор, заслуженный деятель науки РФ, заместитель директора по научной работе ФГБУ «Научный центр акушерства, гинекологии и перинатологии им. В.И. Кулакова» Минздрава России, главный внештатный специалист по акушерству и гинекологии Министерства здравоохранения Российской Федерации, заведующий кафедрой репродуктивной медицины и хирургии ФПДО МГМСУ имени А.И. Евдокимова, член Российского общества акушеров-гинекологов (г. Москва)

**Аполихина Инна Анатольевна** – д.м.н., профессор, руководитель гинекологического отделения восстановительного лечения ФГБУ «Национальный медицинский исследовательский центр акушерства, гинекологии и перинатологии им. акад. В.И. Кулакова» Минздрава России (г. Москва).

**Артымук Наталья Владимировна** – д.м.н., профессор, заведующая кафедрой акушерства и гинекологии имени профессора Г.А. Ушаковой, ФГБОУ ВПО Кемеровский государственный медицинский университет Минздрава России, главный внештатный специалист Минздрава России по акушерству и гинекологии в Сибирском федеральном округе, президент КРОО «Ассоциация акушеров–гинекологов», член правления Российского общества акушеров-гинекологов (г. Кемерово)

**Ашрафян Левон Андреевич** – академик РАН, профессор, руководитель отделения онкогинекологии, ФГУ «Российский научный центр рентгенорадиологии», заслуженный врач РФ, член Американской Ассоциации гинекологов-лапароскопистов (г. Москва)

**Баранов Игорь Иванович** – д.м.н., профессор, заведующий организационно-методическим отделом Службы научно-организационного обеспечения ФГБУ «Научный центр акушерства, гинекологии и перинатологии им. В.И. Кулакова» Минздрава России, член Российского общества акушеров-гинекологов (г. Москва)

**Байрамова Гюльдана Рауфовна** – д.м.н, заведующий по клинической работе научно-поликлинического отделения ФГБУ «Научный центр акушерства, гинекологии и перинатологии им. В.И. Кулакова» Минздрава России, член Российского общества акушеров-гинекологов (г. Москва)

**Белокриницкая Татьяна Евгеньевна** – д.м.н., профессор, заслуженный врач Российской Федерации, зав. кафедрой акушерства и гинекологии ФПК и ППС Читинской государственной медицинской академии, главный внештатный специалист Минздрава России по акушерству и гинекологии в Дальневосточном федеральном округе, член Правления Российского общества акушеров-гинекологов, президент Забайкальского общества акушеров-гинекологов (г. Чита)

**Долгушина Наталья Витальевна** – д.м.н., профессор, заместитель директора – руководитель департамента организации научной деятельности ФГБУ «Национальный медицинский исследовательский центр акушерства, гинекологии и перинатологии им. акад. В.И. Кулакова» Минздрава России (г. Москва).

**Зароченцева Нина Викторовна** – д.м.н., профессор РАН, заместитель директора по научной работе БУЗ МО «Московский областной научно-исследовательский институт акушерства и гинекологии», профессор кафедры акушерства и гинекологии ФУВ ГБУЗ МО «Московский областной научно-исследовательский клинический институт им М.Ф. Владимирского», член «Ассоциации по патологии шейки матки и кольпоскопии», член Российского общества акушеров-гинекологов (г. Москва)

**Краснопольский Владислав Иванович** – академик РАН, профессор, заслуженный деятель науки РФ, президент ГБУЗ МО «Московский Областной Научно-Исследовательский Институт Акушерства и Гинекологии» (г. Москва), заведующий кафедрой акушерства и гинекологии ФУВ ГБУЗ МО «Московский областной научно-исследовательский клинический институт им М.Ф. Владимирского», член Российского общества акушеров-гинекологов (г. Москва)

**Короленкова Любовь Ивановна** – д.м.н., профессор, старший научный сотрудник ФГБУ «Национальный медицинский исследовательский центр онкологии имени Н.Н. Блохина» МЗ РФ (г. Москва)

**Кузнецов Игорь Николаевич** – зам. директора института онкогинекологии и маммологии ФГБУ «Научный центр акушерства, гинекологии и перинатологии им. В.И. Кулакова» Минздрава России, член Российского общества акушеров-гинекологов (г. Москва)

**Минкина Галина Николаевна** – д.м.н., профессор кафедры акушерства и гинекологии лечебного факультета ГБОУ ВПО «Московский государственный медико-стоматологический университет им. А.И. Евдокимова» Министерства здравоохранения РФ; член Российского общества по контрацепции; член «Ассоциации по патологии шейки матки и кольпоскопии», член Российского общества акушеров-гинекологов (г. Москва)

**Мингалева Наталия Вячеславовна** – д.м.н., профессор кафедры акушерства, гинекологии и перинатологии ФПК и ППС ФГБОУ ВО КубГМУ МЗ РФ, главный внештатный специалист по амбулаторной акушерско-гинекологической помощи МЗ Краснодарского края, член Российского общества акушеров-гинекологов (г. Москва)

**Назарова Нисо Мирзоевна** – д.м.н., профессор, ведущий научный сотрудник научно-поликлинического отделения ФГБУ «Научный центр акушерства, гинекологии и перинатологии им. В.И. Кулакова» Минздрава России, член Российского общества акушеров-гинекологов (г. Москва)

**Прилепская Вера Николаевна** – д.м.н., профессор, заслуженный деятель науки РФ, заместитель директора по научной работе ФГБУ «Научный центр акушерства, гинекологии и перинатологии им. В.И. Кулакова» Минздрава России, член президиума Российского общества акушеров-гинекологов, президент «Российского общества по контрацепции», президент «Ассоциации по патологии шейки матки и кольпоскопии», член Совета директоров Европейского общества по контрацепции и «Европейского Совета по профилактике рака шейки матки», член Европейской ассоциации по кольпоскопии (г. Москва)

**Уварова Елена Витальевна** – д.м.н., профессор, заслуженный деятель науки Российской Федерации, заведующий 2 гинекологическим отделением (детского и юношеского возраста) ФГБУ «Научный центр акушерства, гинекологии и перинатологии им. В.И. Кулакова» Минздрава России, профессор кафедры

акушерства, гинекологии, перинатологии и репродуктологии института профессионального образования врачей Первого Московского Государственного Медицинского Университета им. И.М. Сеченова, главный внештатный специалист по гинекологии детского и юношеского возраста Министерства здравоохранения Российской Федерации, президент Межрегиональной общественной организации «Объединение детских и подростковых гинекологов», член Российского общества акушеров-гинекологов (г. Москва)

**Филиппов Олег Семенович** – д.м.н., профессор, заместитель директора Департамента медицинской помощи детям и службы родовспоможения Министерства здравоохранения Российской Федерации, профессор кафедры акушерства и гинекологии ФГБОУ ВО МГМСУ им. А.И. Евдокимова Минздрава России (г. Москва).

**Шабалова Ирина Петровна** – д.м.н., профессор, профессор кафедры клинической лабораторной диагностики ГБОУ РМАПО, президент Ассоциации клинических цитологов (г. Москва)

Конфликт интересов: отсутствует

# Приложение А2. Методология разработки клинических рекомендаций

1. Врачи-специалисты: врачи-акушеры-гинекологи; врачи-онкологи, в том числе оказывающие медицинскую помощь детям; врачи-урологи, в том числе детские урологи-андрологи; врачи-педиатры, врачи-дерматовенерологи и др.
2. Ординаторы, аспиранты и слушатели циклов повышения квалификации по указанным специальностям.

**Таблица 1.** Шкала оценки уровней достоверности доказательств (УДД) для методов диагностики (диагностических вмешательств)

УДД	Расшифровка
1	Систематические обзоры исследований с контролем референсным методом или систематический обзор рандомизированных клинических исследований с применением мета-анализа
2	Отдельные исследования с контролем референсным методом или отдельные рандомизированные клинические исследования и систематические обзоры исследований любого дизайна, за исключением рандомизированных клинических исследований, с применением мета-анализа
3	Исследования без последовательного контроля референсным методом или исследования с референсным методом, не являющимся независимым от исследуемого метода или нерандомизированные сравнительные исследования, в том числе когортные исследования
4	Несравнительные исследования, описание клинического случая
5	Имеется лишь обоснование механизма действия или мнение экспертов

**Таблица 2.** Шкала оценки уровней достоверности доказательств (УДД) для методов профилактики, лечения и реабилитации (профилактических, лечебных, реабилитационных вмешательств)

УДД	Расшифровка
1	Систематический обзор РКИ с применением мета-анализа
2	Отдельные РКИ и систематические обзоры исследований любого дизайна, за исключением РКИ, с применением мета-анализа
3	Нерандомизированные сравнительные исследования, в т. ч. когортные исследования
4	Несравнительные исследования, описание клинического случая или серии случаев, исследования «случай-контроль»
5	Имеется лишь обоснование механизма действия вмешательства (доклинические исследования) или мнение экспертов

**Таблица 3.** Шкала оценки уровней убедительности рекомендаций (УУР) для методов профилактики, диагностики, лечения и реабилитации (профилактических, диагностических, лечебных, реабилитационных вмешательств)

<b>УУР</b>	<b>Расшифровка</b>
А	Сильная рекомендация (все рассматриваемые критерии эффективности (исходы) являются важными, все исследования имеют высокое или удовлетворительное методологическое качество, их выводы по интересующим исходам являются согласованными)
В	Условная рекомендация (не все рассматриваемые критерии эффективности (исходы) являются важными, не все исследования имеют высокое или удовлетворительное методологическое качество и/или их выводы по интересующим исходам не являются согласованными)
С	Слабая рекомендация (отсутствие доказательств надлежащего качества (все рассматриваемые критерии эффективности (исходы) являются неважными, все исследования имеют низкое методологическое качество и их выводы по интересующим исходам не являются согласованными)

### **Порядок обновления клинических рекомендаций.**

Механизм обновления клинических рекомендаций предусматривает их систематическую актуализацию – не реже чем один раз в три года, а также при появлении новых данных с позиции доказательной медицины по вопросам диагностики, лечения, профилактики и реабилитации конкретных заболеваний, наличии обоснованных дополнений/замечаний к ранее утверждённому КР, но не чаще 1 раза в 6 месяцев.

# Приложение А3. Связанные документы

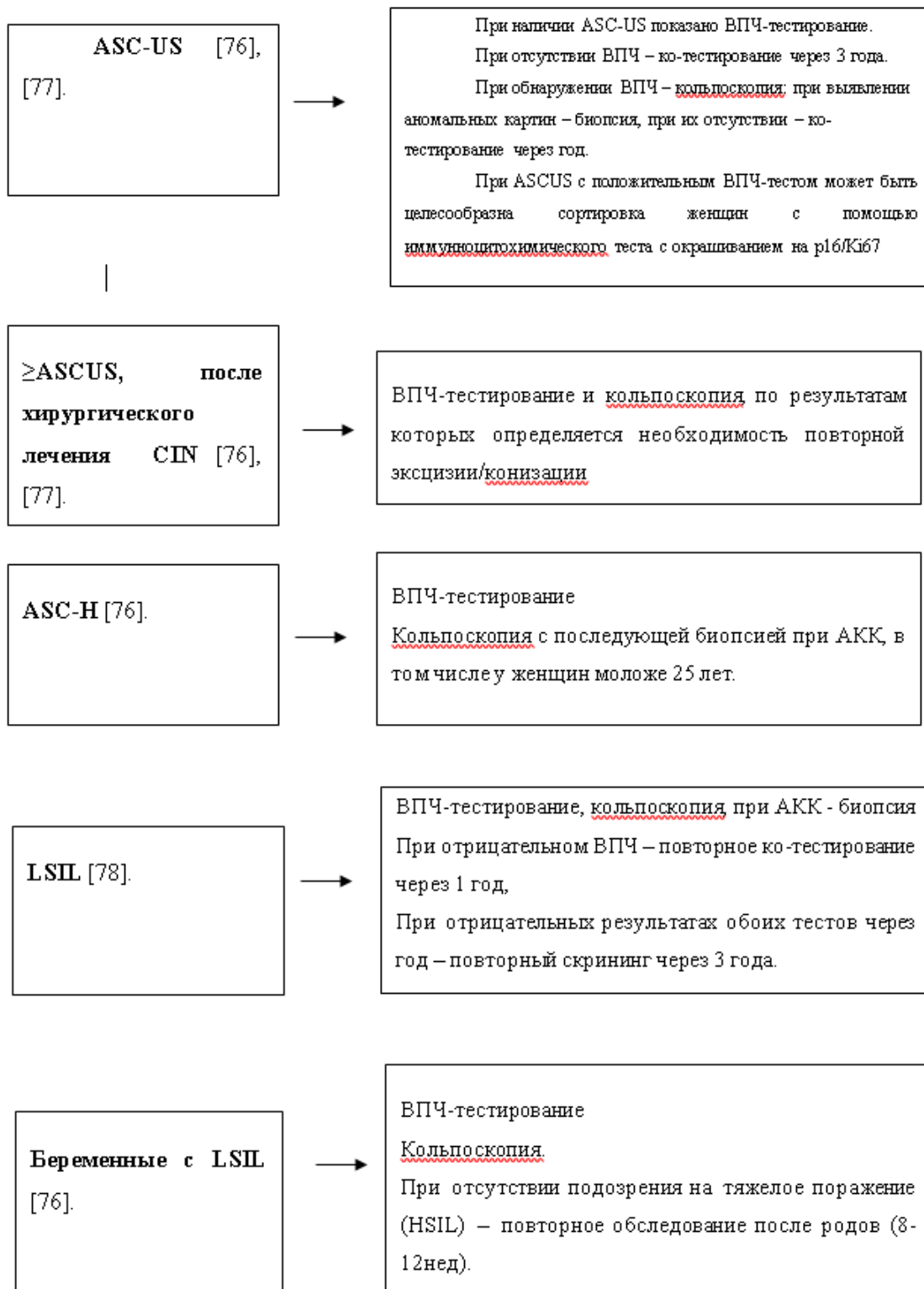
**Таблица 4. Соотношение классификаций предраковых поражений шейки матки [59].**

Таблица демонстрирует соотношение цитологических заключений по данным различных классификаций.

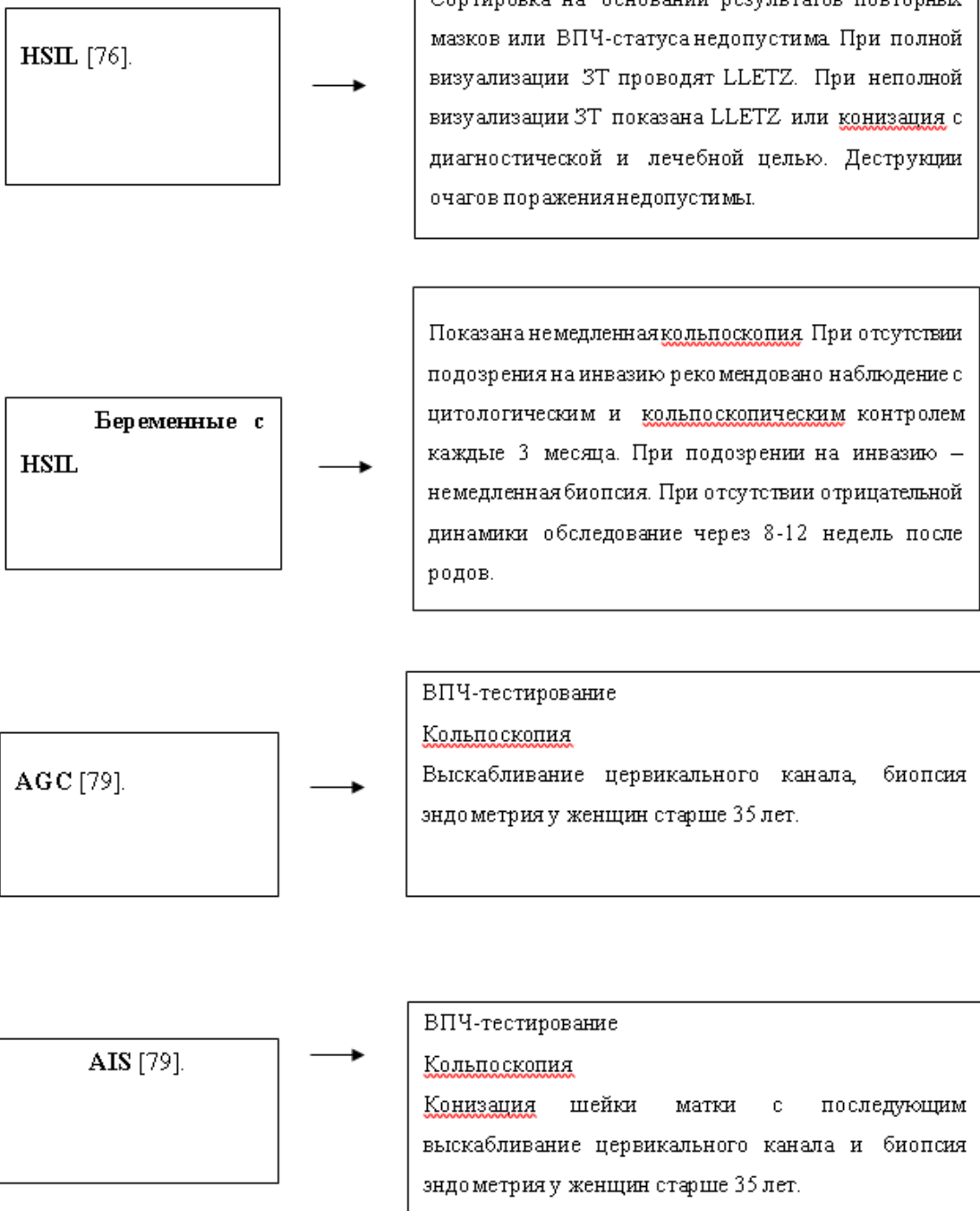
Система Папаниколау	Описательная система ВОЗ	CIN	ТБС (Терминологическая система Бетesda)
Класс 1 (норма)	Отсутствие злокачественных клеток	Отсутствие неопластических изменений	Норма
Класс 2 (метаплазия эпителия, воспалительный тип)	Атипия, связанная с воспалением		Реактивные изменения клеток ASC: ASCUS; ASC - H
Класс 3 ("дискариоз")	Слабая дисплазия	CIN I Койлоцитоз	LSIL
	Умеренная дисплазия	CIN II	HSIL
	Тяжелая дисплазия	CIN III	
Класс 4 (клетки, подозрительные на рак или карцинома in situ)	Карцинома in situ		
Класс 5 (рак)	Инвазивная карцинома	Карцинома	Карцинома

# Приложение Б. Алгоритмы ведения пациента

Алгоритм обследования и ведения пациенток с патологией шейки матки, выявленной при скрининговом исследовании







## Приложение В. Информация для пациентов

Рак шейки матки занимает ведущее место в структуре онкологических заболеваний репродуктивной системы женщины. В связи с этим понимание механизмов развития и выявление патологических состояний шейки матки имеет важное значение. Вовремя выявленные патологические процессы в шейке матки позволяют сохранить репродуктивную функцию, избежать развитие серьезных онкологических заболеваний и в некоторых случаях даже сохранить жизнь. В мире давно известно, что в развитии рака шейки матки принимает участие вирус папилломы человека. Раннее начало половой жизни и частая смена половых партнеров увеличивают риски заражения вирусом папилломы человека. Важно отметить, что предрак и рак шейки матки зачастую протекает бессимптомно. В связи с этим, все вышеперечисленное указывает на необходимость регулярных профилактических осмотров у гинеколога, осмотр шейки матки, проведение цитологического исследования соскобов шейки матки, тестирование на наличие вируса папилломы человека. Проведение этих мероприятий позволяет врачу выработать стратегию действий и прогноз в отношении каждой женщины. Во время осмотра шейки матки, врач принимает решение о необходимости проведения кольпоскопии, взятия цитологического исследования, ВПЧ-тестов. После получения результатов в некоторых ситуациях требуется дополнительная более глубокая диагностика. Это предусматривает расширение объема диагностических мероприятий до проведения биопсии. В случае выявления тяжелых поражений шейки вплоть до рака шейки матки может быть принято решение о проведении лечебных мероприятий, начиная от эксцизии (удаление патологических участков на шейке матки с использованием электрохирургической петли) или конизации шейки матки (хирургический метод лечения, позволяющий иссечь наружную поверхность шейки матки и участок цервикального канала) до удаления матки. В некоторых случаях при легкой степени поражения шейки матки возможно периодическое наблюдение или же консервативное лечение с использованием иммуномодулирующих препаратов. Важно отметить, что проведение лечение не исключает риска повторного заражения

вирусом папилломы человека. Именно поэтому профилактические осмотры должны проводиться с регулярной периодичностью, не реже 1 раз в 5 лет. С другой стороны, не менее важное значение имеет проведение вакцинации от вируса папилломы человека. Целесообразно проводить вакцинацию до начала половой жизни, оптимально в возрасте 9-13 лет.

# Приложение Г.

## Приложение Г1

### **Инструкция по проведению цитологического исследование соскобов экзо- и эндоцервикса**

Для получения адекватного материала необходимо:

1. Использовать современные инструменты — комбинированные щетки с эндоцервикальным компонентом или 2-мя отдельными щетками. Следует исключить из употребления все шпатели (Эйра, деревянные и металлические), кюретажные ложечки, часто входящие в одноразовый гинекологический набор, как не позволяющие получить достойный скарификат из зоны трансформации и переходной зоны и разрушающие клеточные элементы при распределении материала на стекло.
2. Получать материал в виде скарификата до «коровой росы», чтобы был получен образец максимально богатый клетками.
3. Ввиду того, что часть повреждений может находиться за пределами эктоцервикса, полноценный цервикальный образец должен быть получен из цервикального канала и крипт эндоцервикса.



**Рисунок 1. Вид рабочей части щеток для получения адекватного материала как с экто-, так и из эндоцервикса. Материал должен быть получен либо двумя щеткам (А, Б),**

**либо комбинированной щеткой с эндоцервикальным компонентом (В).**

### **Правила забора традиционного мазка на онкоцитологию:**

1. Шейку матки обнажают в зеркалах.
2. Материал берется с зоны трансформации с ее поверхности - переходной зоны стыка эпителиев и из эндоцервикальных крипт, то есть с экто- и из эндоцервикса. В связи с тем, что неопластический процесс изначально и наиболее активно развивается в месте стыка эпителиев (переходной зоне) и зоне трансформации, соскоб (мазок) обязательно должен включать эпителий этих зон. Из-за поражения эндоцервикальных крипт важно присутствие в материале эндоцервикального компонента.
3. Необходимо использование специального одноразового инструмента, гарантирующего взятие материала со всех указанных зон и обеспечивающего информативность препарата.

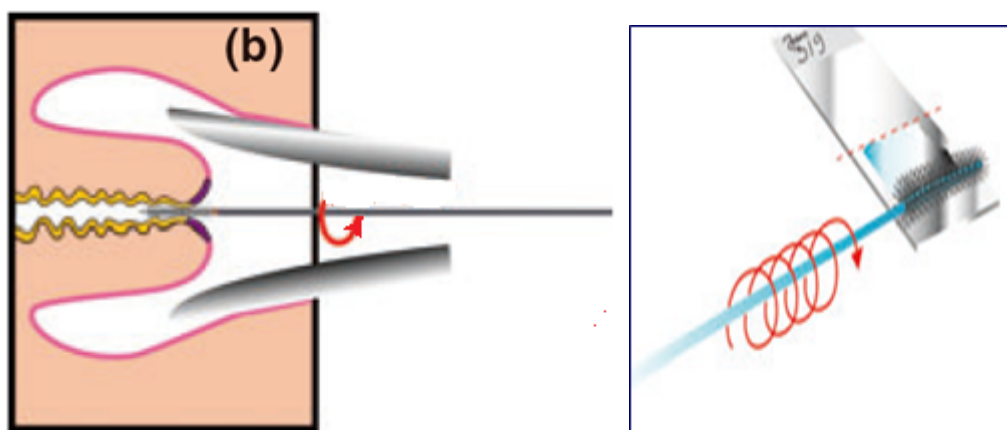
Использование нестандартизованных инструментов недопустимо: это приводит к снижению эффективности цитологического исследования

4. Мазок необходимо брать до проведения кольпоскопии и различных проб, бимануального исследования во избежание лизирования и деформации клеточных элементов.
5. Забор материала проводят после удаления слизи стерильным сухим мягким ватным тампоном, без грубого давления на шейку во избежание утраты эпителия.
6. Взятие материала для цитологического исследования проводится при помощи цитощетки (экзоцервикс) и эндоцервикальной щетки (эндоцервикс) и представляет собой получение соскоба-скарификата.
7. Рекомендуемая методика забора материала: цитощетку, расположенную преимущественно на экзоцервиксе, поверните 5 раз по часовой стрелке на 360° (рис. 2). Если забор материала осуществляется цитощеткой с эндоцервикальным штифтом, её рекомендуется повернуть не менее 3-х раз на 360°.



**Рисунок 2. Правила забора материала для цитологического исследования цитощеткой и техника приготовления мазка.**

8. Для взятия материала с эндоцервикса эндоцервикальной щеткой после введения её следует повернуть не менее трех раз против часовой стрелки (рис. 3b). Закономерно появление "красавой росы", что свидетельствует о получении информативного цервикального образца, где, кроме слизи, присутствуют клетки практически всех слоев эпителиального пласта.



**Рисунок 3. Правила забора материала для цитологического исследования эндоцервикальной щеткой и техника приготовления мазка (обязательно: щетка совершает вращательные движения).**

9. Адекватный мазок должен быть максимально тонким и не должен содержать "толстые участки", включающие "непросматриваемые" скопления или комплексы клеток. Правила и варианты приготовления мазка представлены на рисунках 2 и 3.

10. Материал должен распределяться равномерно вдоль обезжиренного, сухого стекла (а не поперек или кругами) по всей поверхности стекла с равномерным распределением наибольшего количества полученного скарификата (рис. 2).

11. При использовании окраски по Романовскому-Гимзе специальные фиксаторы не применяются, препарат высушивается на воздухе.

12. Мазки должны быть маркированы: на обороте стекла препарата сбоку по короткому краю указывают фамилию пациентки, локализацию забора (экто-, эндоцервикс) и регистрационный номер исследования (рис. 2,3).

13. В Российской Федерации направление, прилагаемое к препарату, является стандартной формой N 446/у, утверждённой приказом Министерства здравоохранения Российской Федерации от 24 апреля 2003 N 174 "Об утверждении учетных форм для цитологических исследований". Необходимо заполнить все пункты лицевой стороны бланка (в графе "Проведенное лечение" обязательно указать, какое, например, ДЭК 2002 год).

Мазок не следует брать:

- ранее 48 часов после полового контакта;
- во время менструации;
- в период лечения генитальных инфекций;
- ранее 48 часов после расширенной кольпоскопии с обработкой 3-5% растворами уксусной кислоты (ФС-001785) или Люголя (по АТХ - Антисептики), после использования лубрикантов, тампонов или спермицидов;
- после вагинального исследования или спринцевания.

## Приложение Г2

**Виды ВПЧ - тестов** (Для всех видов тестов - молекулярно-биологическое исследование отделяемого из цервикального канала на вирус папилломы человека (Papilloma virus))

1. Полимеразная цепная реакция (ПЦР) – многократное копирование определенного участка вирусной ДНК типоспецифическими и видоспецифическими праймерами – качественное определение ВПЧ ВКР с типированием вируса. Рекомендуется исследование 10-14 типов ВПЧ ВКР.
2. RT (real-time) PCR – ПЦР в реальном времени – оценивается вирусная нагрузка в логарифмах, дифференцируются клинически значимые количества ВПЧ с рисками присутствия

неоплазии от малозначимых, соответствующих транзиторной и разрешившейся ВПЧ-инфекции.

3. Качественные ДНК ПЦР-тесты на 14 типов ВПЧ ВКР с частичным генотипированием особо «опасных» типов ВПЧ (16 и 18 типов и остальных). Разработаны и применяются тест системы, которые позволяют выполнить идентификацию генов ВПЧ 16, 18, 31, 45, 51, 52 и 59 типов, остальные типы ВПЧ ВКР определяются в двух группах: 33, 56, 58, 66 и 35, 39, 68 [60], [61].
4. Тест двойного гибридного захвата (Hybrid Capture II – HC2) = ВПЧ Digene-тест. Тест основан на гибридизации участков ДНК ВПЧ ВКР с РНК- зондами, улавливаемых антителами с флюоресцентной меткой. При позитивном результате указывается клинически значимая концентрация 13 типов ВПЧ ВКР, в копиях ДНК ВПЧ на 1 мл образца. Отрицательный результат теста практически исключает присутствие CIN2-3.
5. Тесты на основе обнаружения РНК ВПЧ: PreTect HPV-Proofer (амплификация мРНК E6/E7 пяти типов ВПЧ высокого риска (16, 18, 31, 33 и 45)) и Aptima (Gen-Probe) основан на целевом захвате и гибридизации мРНК E7 для выявления экспрессии мРНК 14 типов ВПЧ ВКР с частичным генотипированием.

### **Методика получения материала для ВПЧ-исследования**

1. Щеточкой возьмите мазок-соскоб из зоны трансформации с переходной зоной и крипт цервикального канала - щеткой, вращательными движениями обрабатывается сначала часть эктоцервикса, затем она вводится в нижнюю треть канала, где производится 3-5 оборотов.
2. Поместите щеточку в специальный контейнер с консервантом.
3. Промаркируйте контейнер: напишите имя женщины, номер амбулаторной карты или истории болезни и дату.

При самостоятельном приготовлении образца для ВПЧ-теста пациенткой необходимо следовать инструкции к прибору для самозабора материала [25], [42], [62], [63], [64].

### **Приложение Г3.**

**Основные принципы вакцинопрофилактики против ВПЧ, показания, противопоказания**



В Российской Федерации зарегистрированы 2 вакцины: Вакцина против вируса папилломы человека рекомбинантная, адсорбированная, содержащая адъювант AS04 (типов 16 и 18), и вакцина против вируса папилломы человека квадριвалентная, рекомбинантная (типов 6, 11, 16, 18).

### **Схемы вакцинации ВОЗ (2014)**

Для девочек младше 15 лет (оптимально – в возрасте 9-13 лет до начала половой жизни): двукратное введение вакцины с интервалом 6 месяцев (интервал может быть увеличен до 12-15 месяцев). Если интервал между 1 и 2 дозой меньше 5 месяцев, то рекомендуется введение 3 дозы вакцины не позднее 6 месяцев от начала вакцинации [37], [65].

Для девочек старше 15 лет: рекомендовано трехкратное введение вакцины по схеме 0, 1-2, 6 месяцев [37], [65].

Противопоказаниями для проведения вакцинации являются повышенная чувствительность к компонентам вакцины, развитие тяжелых системных аллергических реакций или поствакцинальных осложнений на предшествующее введение вакцины против ПВИ. Острые инфекционные и неинфекционные заболевания, а также обострение хронических заболеваний являются временными противопоказаниями, иммунизация проводится через 1–2 недели после выздоровления, или в период реконвалесценции, или ремиссии [37], [66], [65].

Противопоказанием к четырех- и девятивалентным вакцинам является гиперчувствительность к дрожжеподобным грибам. Двухвалентная вакцина противопоказана людям с анафилактической реакцией на латексный компонент. При легких формах респираторных, кишечных и других инфекций прививки можно проводить после нормализации температуры [67], [66], [65].

При наступлении беременности после начала серии вакцинации, введение оставшейся дозы должно быть отложено до окончания беременности [66], [65], [68]. Нет необходимости возобновлять полный курс вакцинации в послеродовом периоде [68]. Однако перед вакцинацией не обязательно делать тест на беременность [27], [66], [48], [67], [69].

Грудное вскармливание не является абсолютным противопоказанием для вакцинации четырехвалентной вакциной против ВПЧ [48], [70]. Однако, учитывая профилактический характер вакцин от ВПЧ и очень малую вероятность первичного инфицирования ВПЧ ВКР в период лактации, от вакцинации следует воздержаться, поскольку риски вреда для младенца превышают предполагаемую пользу.

Девочкам-подросткам перед выполнением вакцинации нет необходимости в проведении специального гинекологического осмотра. Проведение ВПЧ-тестирования до вакцинации не рекомендовано [37], [48], [65], [70].

Не установлено связи вакцинации против ВПЧ с влиянием на фертильность, развитием аутоиммунных заболеваний или смерти – частота встречаемости данных осложнений не отличалась от таковой для общей популяции [37], [65], [69].

Следует информировать женщин о том, что вакцинация [65] не отменяет необходимость проведения регулярных гинекологических осмотров для проведения вторичной профилактики, поскольку вакцина не защищает от всех заболеваний, вызванных разными типами ВПЧ [37], [65], [69].

### **Порядок наблюдения после вакцинации**

Вакцинация проводится в центрах иммунопрофилактики, в прививочных кабинетах поликлиник и медицинских учреждений, включая детские.

После вакцинации девушки и женщины также подлежат стандартному цервикальному скринингу, включающему цитологическое исследование и ВПЧ-тест, согласно действующим приказам [37].

### **Ревакцинация**

Опубликованы данные по эффективной защите на протяжении 9,4 лет для двухвалентной вакцины и более 8 лет для четырехвалентной вакцины [56], [71]. В настоящее время рекомендаций по проведению ревакцинации нет.

## **Приложение Г4.**

## Рекомендуемый алгоритм скрининга РШМ [14], [16]:

- Начало скрининга – 21 год (возможно проведение цитологического исследования микропрепарата шейки матки при обращении пациентки менее 21 года при половой жизни более 3 лет).
- Конец скрининга – 65 лет (при условии предыдущего адекватного скрининга в течение 10 лет и отсутствии в течение 20 лет – CIN II)
- 21-29 лет – цитологическое исследование микропрепарата шейки матки не реже 1 раза в 3 года.
- 30-65 лет – цитологическое исследование микропрепарата шейки матки + ВПЧ не реже 1 раза в 5 лет.

**Комментарий: залог эффективности скрининга** – широта охвата населения (не менее 70%). Этот вопрос может быть решен с помощью активной рассылки приглашений на обследование с помощью электронной почты и мобильной связи, а также использованием технологии самозабора, что имеет сходную эффективность забором материала врачом [25], [72], [73], [74], [75].

**Пациентки с иммуносупрессией:** ВИЧ инфекция, длительный прием стероидных гормонов, после пересадки органов могут нуждаться в более частом обследовании.

Приложение Г5. Схематичное изображение двух вариантов эксцизии поврежденной ЗТ и прилежащих крипт – LLETZ и конизации.

